

4. EXAMEN INTERNO DEL CADÁVER

A continuación, y sin pretender describir la sistemática a seguir en la práctica correcta de una autopsia, sino, únicamente dejar constancia de unas imágenes captadas en el curso de una necropsia reglada.

En la **Lámina 89** se observa la incisión del cuero cabelludo, y la reclinación del colgajo posterior.

En la **Lámina 90**, la reclinación del colgajo anterior.

En la **Lámina 91**, como se sierra horizontalmente la calota craneal

En la **Lámina 92**, la extracción del cerebro.

En la **Lámina 93**, se observa la base del cráneo, con la imagen de la médula espinal seccionada, en el centro.

La **Lámina 94** muestra la cara superior del cerebro.

Las **Láminas 95 y 96**, la cara inferior del cerebro.

La **Lámina 97** muestra un corte frontal del encéfalo.

La **Lámina 98** muestra un corte del cerebelo.

En la **Lámina 99**, siguiendo el método de Virchow, se practica incisión única medial, tóraco-abdominal.

En la **Lámina 100**, se separan la piel y los músculos subyacentes, dejando al descubierto el esternón y las costillas (**Lámina 101**)

En la **Lámina 102** se seccionan las costillas y el esternón, levantando luego el colgajo formado por el peto esterno-costal (**Lámina 103**), quedan al descubierto los pulmones y el pericardio (**Lámina 104**). Seguidamente se abre éste, permitiendo observar la cara anterior del corazón (**Lámina 105**); y levantando dicha víscera, su cara pósteroinferior (**Lámina 106**).

Extraídos en bloque, los pulmones y la víscera cardíaca, se observa la tráquea y los grandes vasos (**Lámina 107**).

La cara anterior del pulmón izquierdo, puede apreciarse en la **Lámina 108**. En la **Lámina 109**, la cara anterior del estómago. En la **Lámina 110**, la cara superior del hígado. En la **Lámina 111**, un corte hepático. En la **Lámina 112**, la cara externa del bazo; y en la **Lámina 113**, la cara hiliar o interna de dicha víscera. En la **Lámina 114** un riñón, del que se desprende el uréter; y en la parte superior de aquel, puede apreciarse la glándula suprarrenal. En la **Lámina 115**, el mismo riñón, una vez seccionado. Y en la **Lámina 116**, se observan en el centro de la imagen, los genitales internos de una mujer: útero, y el ovario derecho poliquístico.

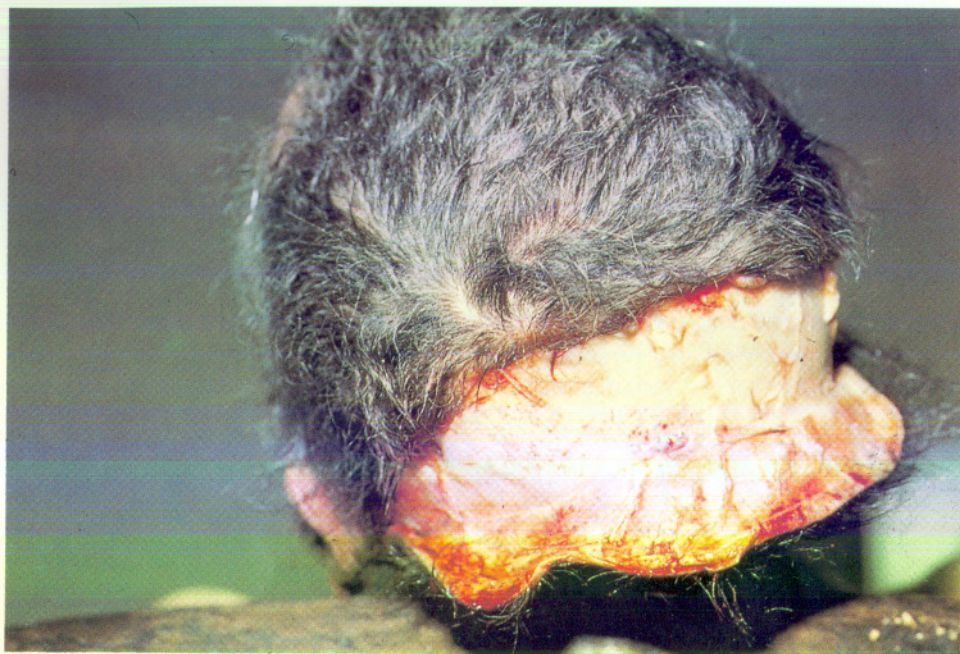

Lámina 89

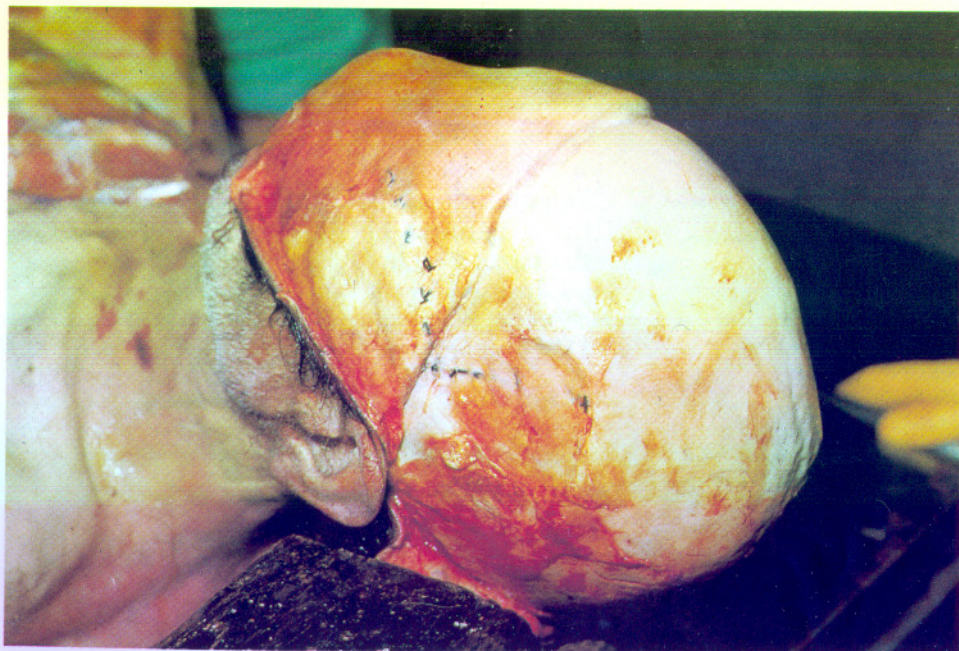

Lámina 90

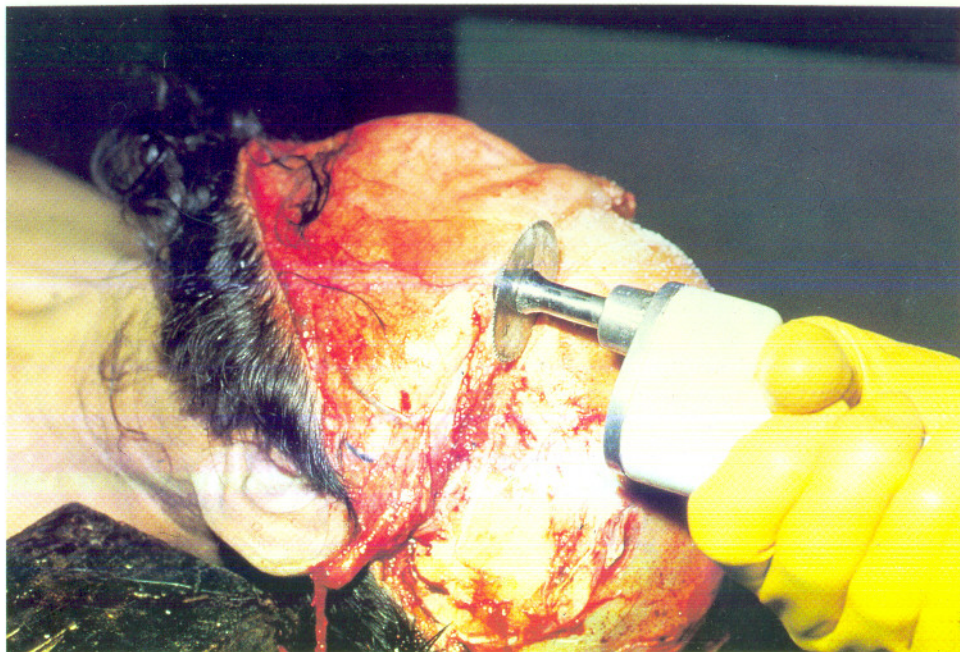


Lámina 91

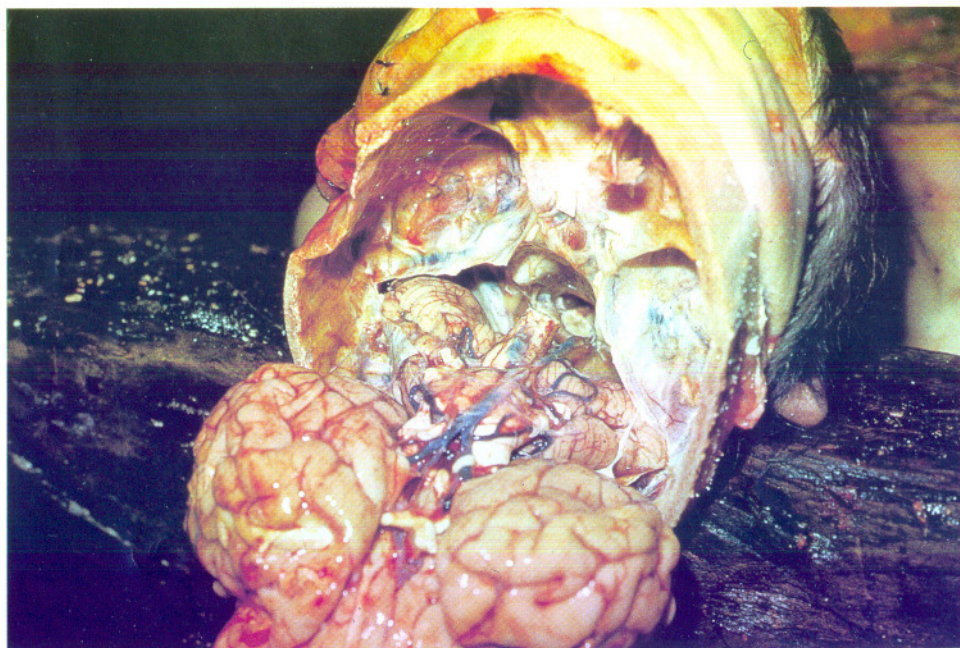


Lámina 92

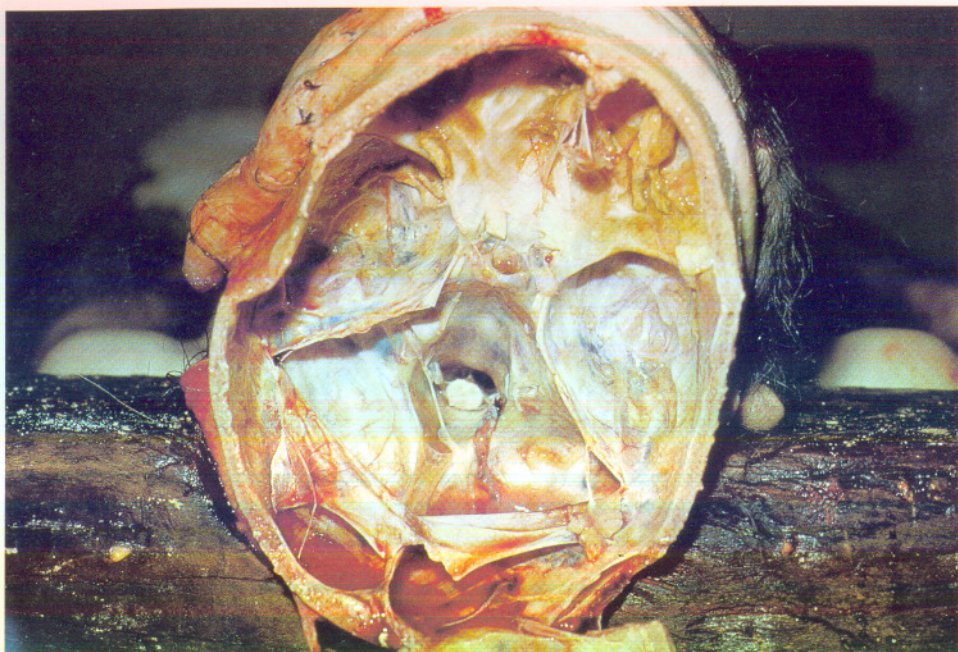


Lámina 93

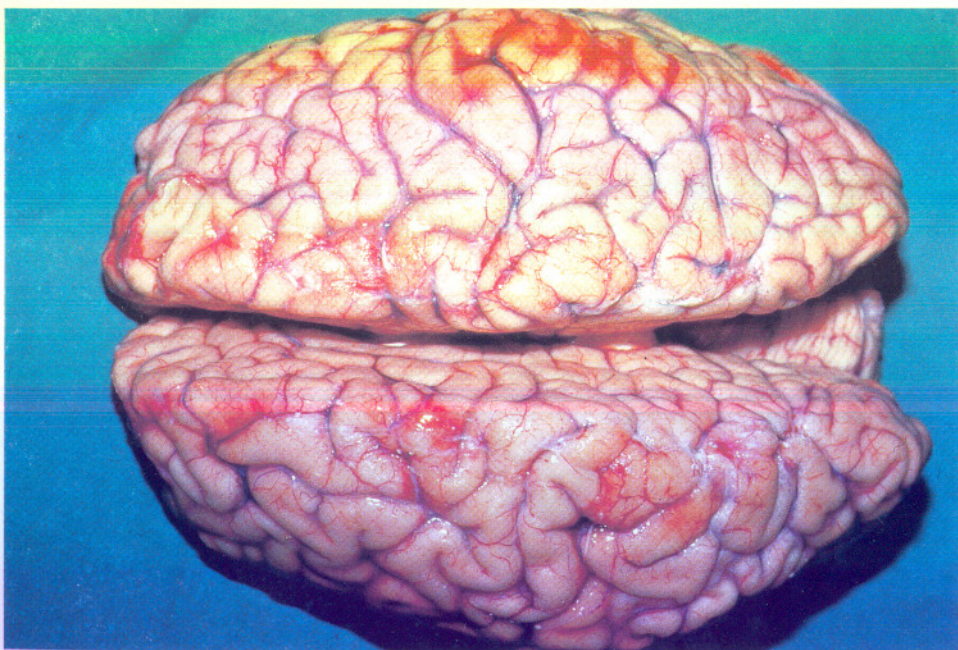


Lámina 94

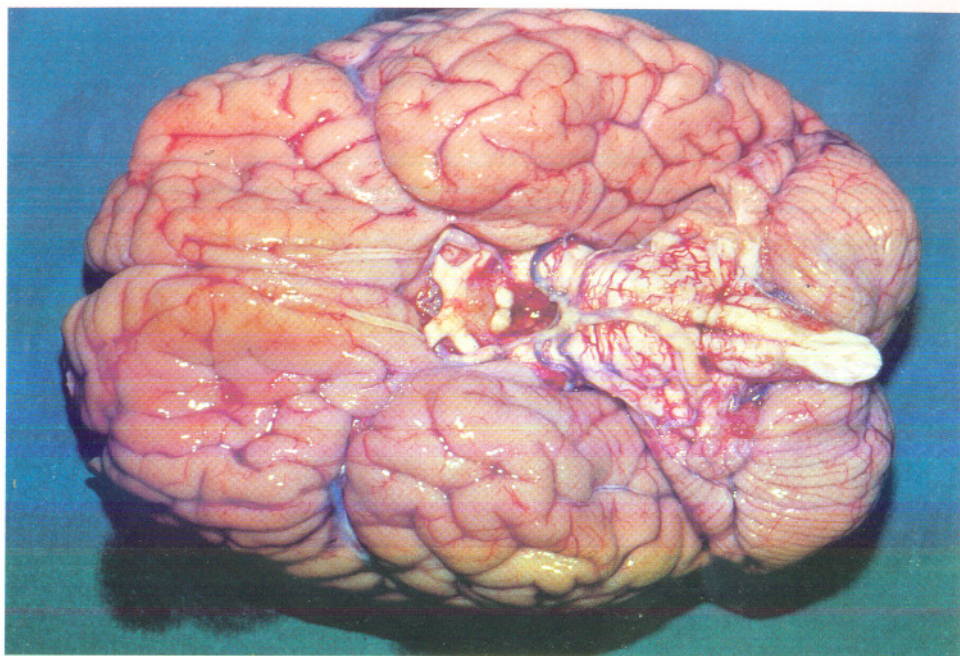


Lámina 95

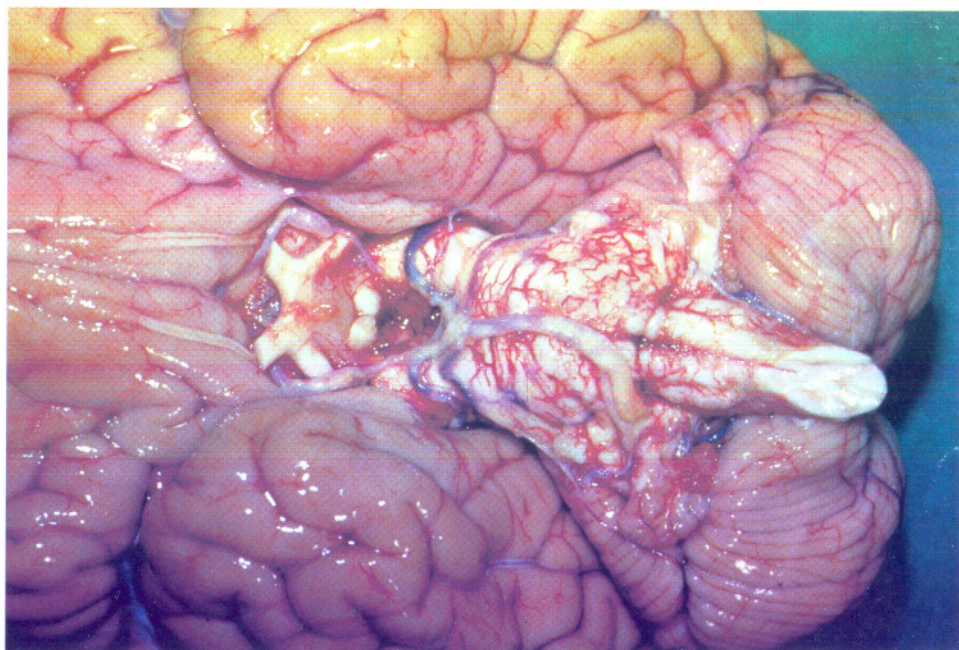


Lámina 96

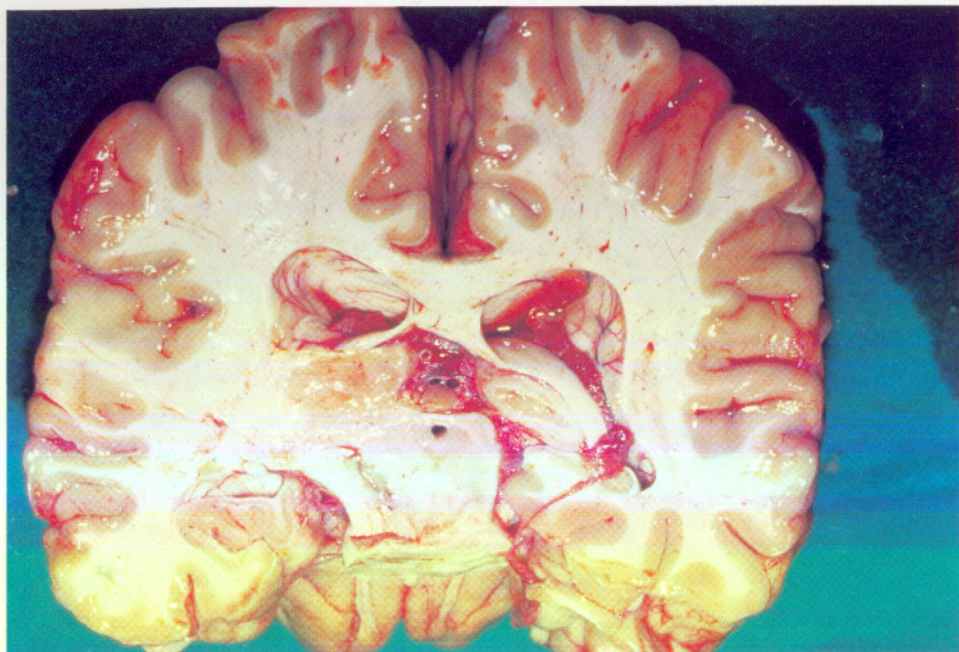


Lámina 97

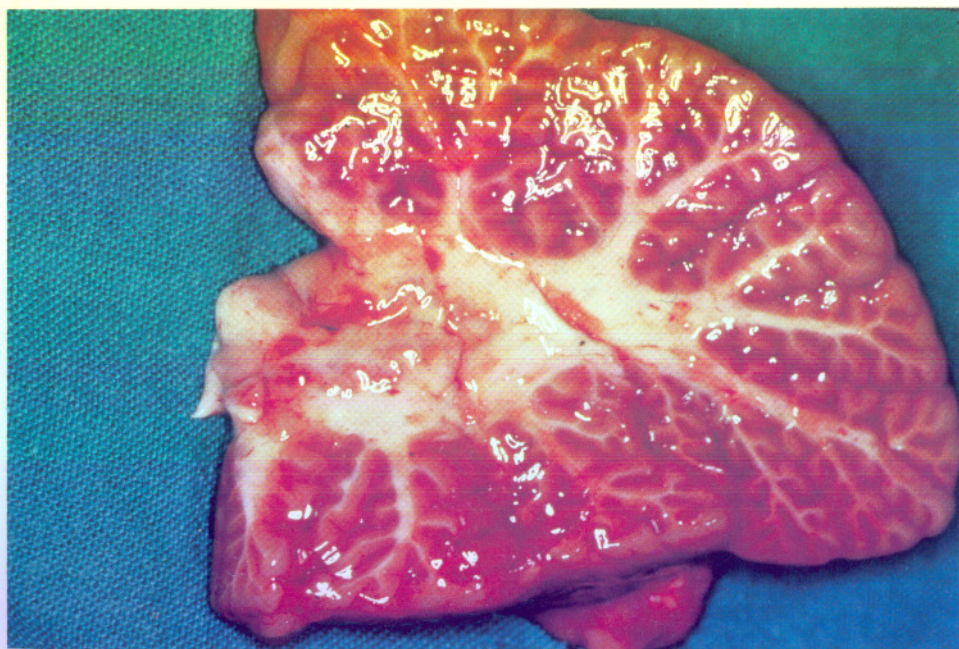


Lámina 98

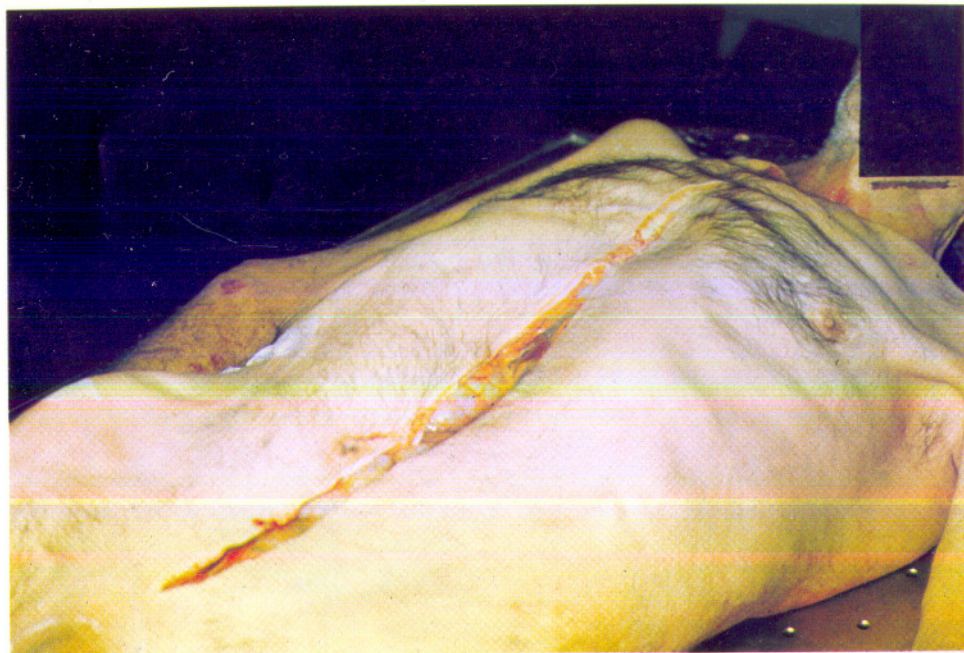

Lámina 99

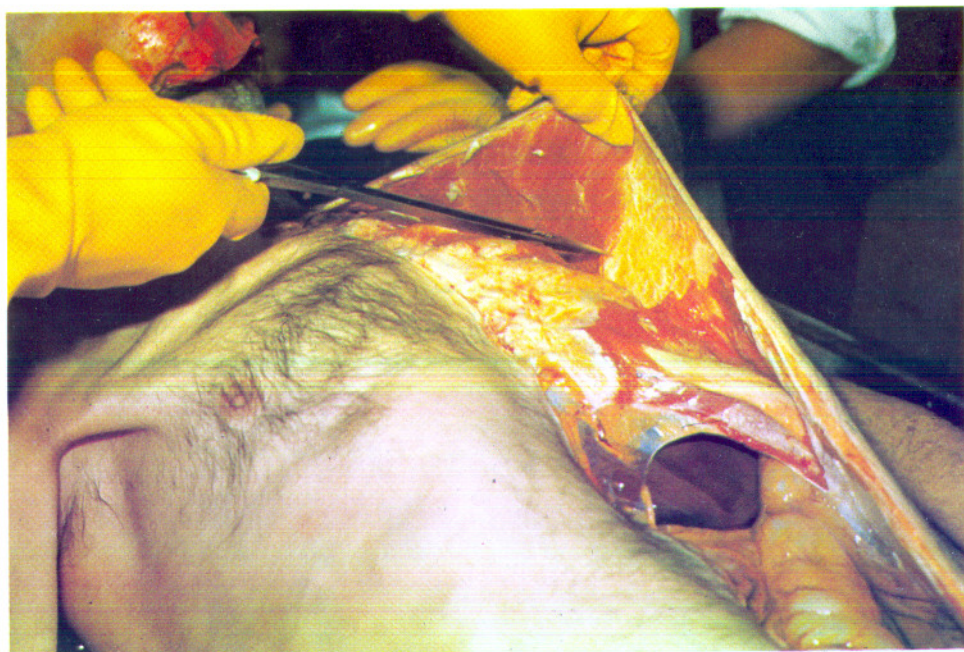


Lámina 100

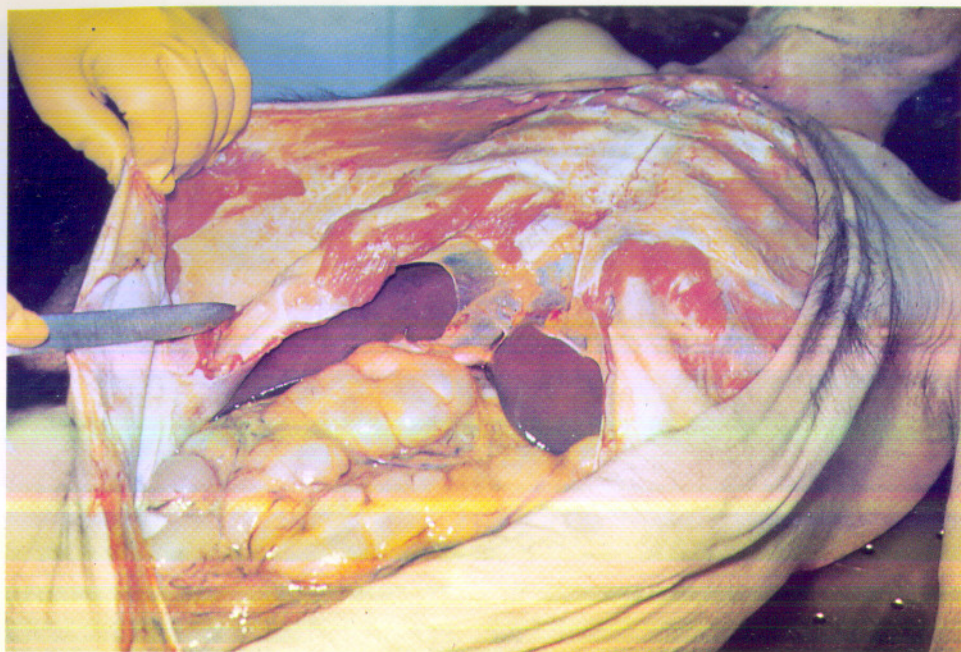


Lámina 101

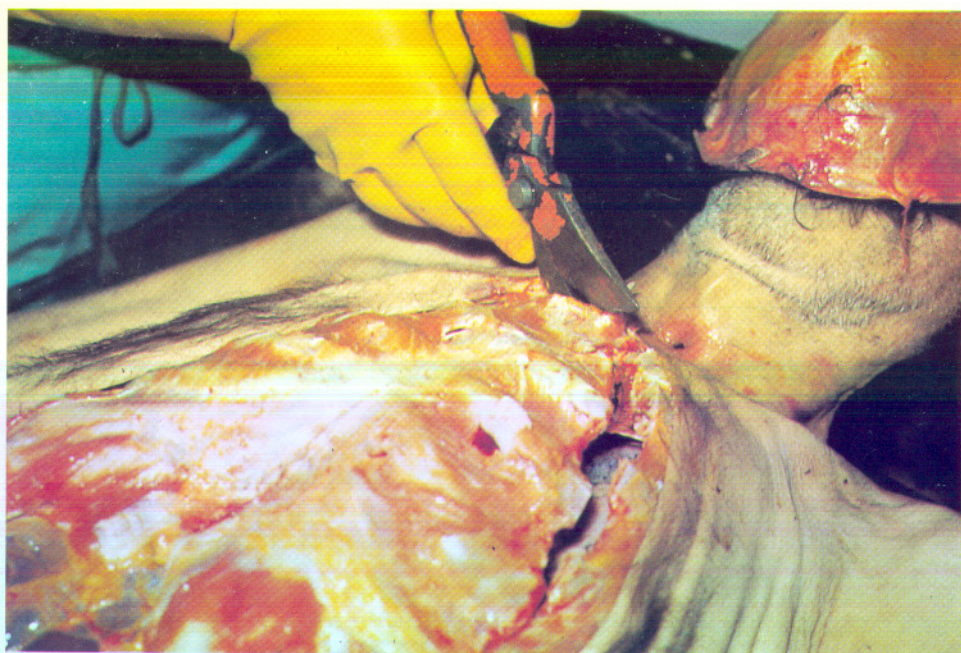

Lámina 102

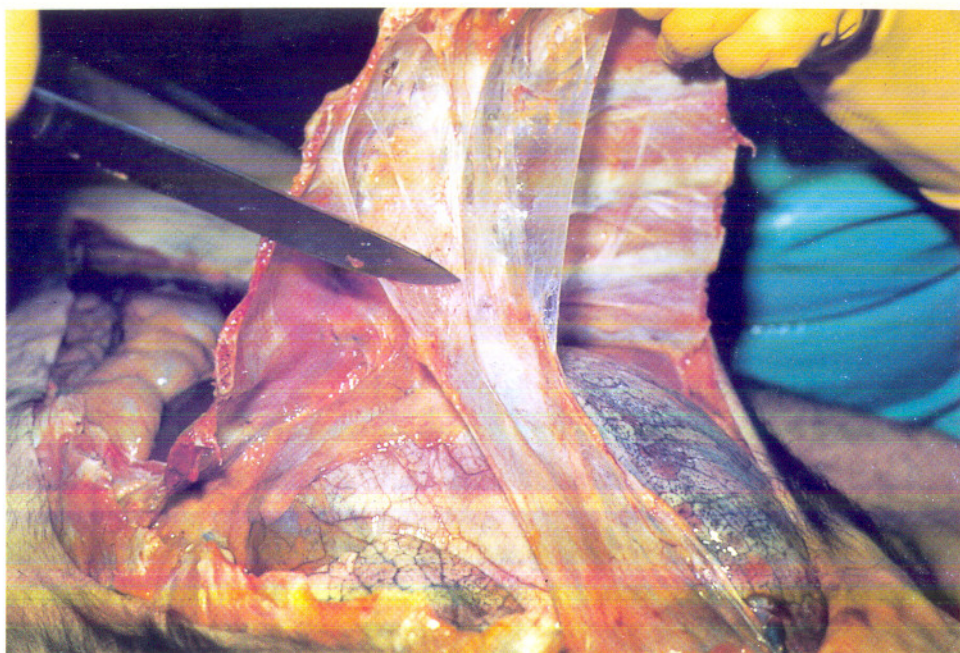


Lámina 103

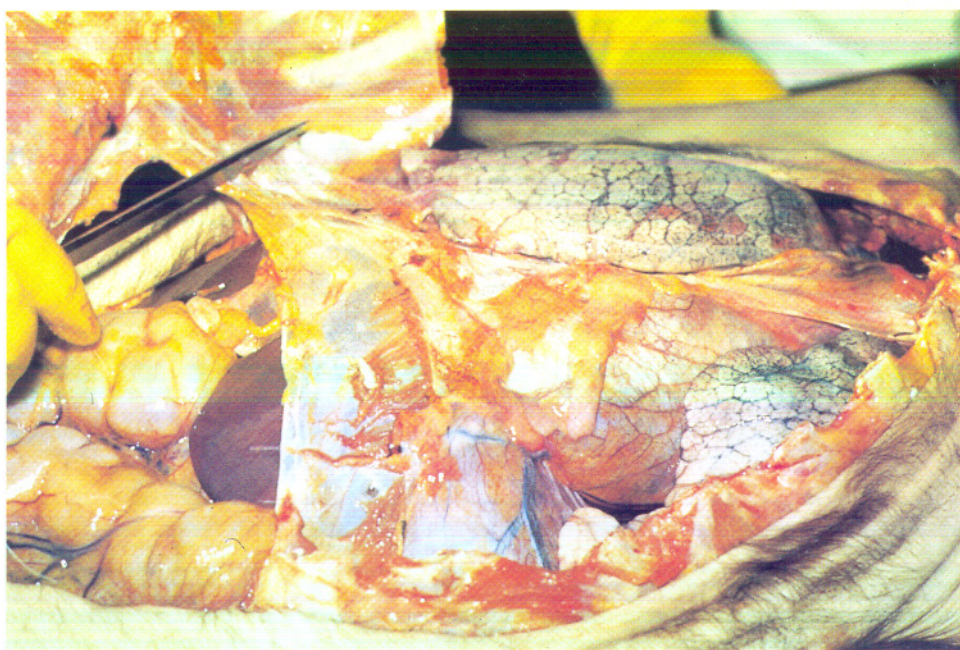

Lámina 104

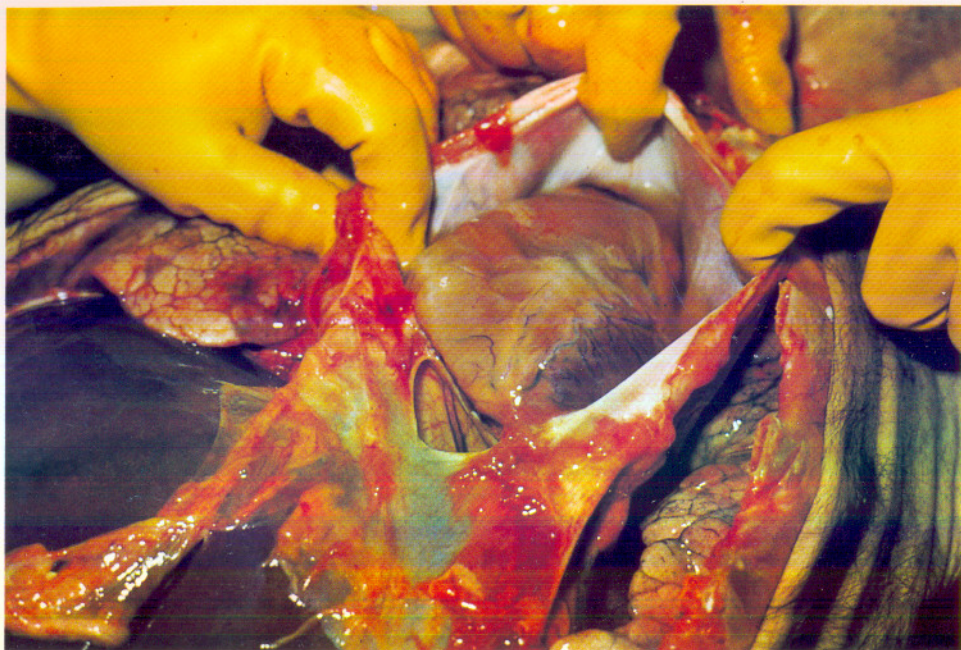


Lámina 105

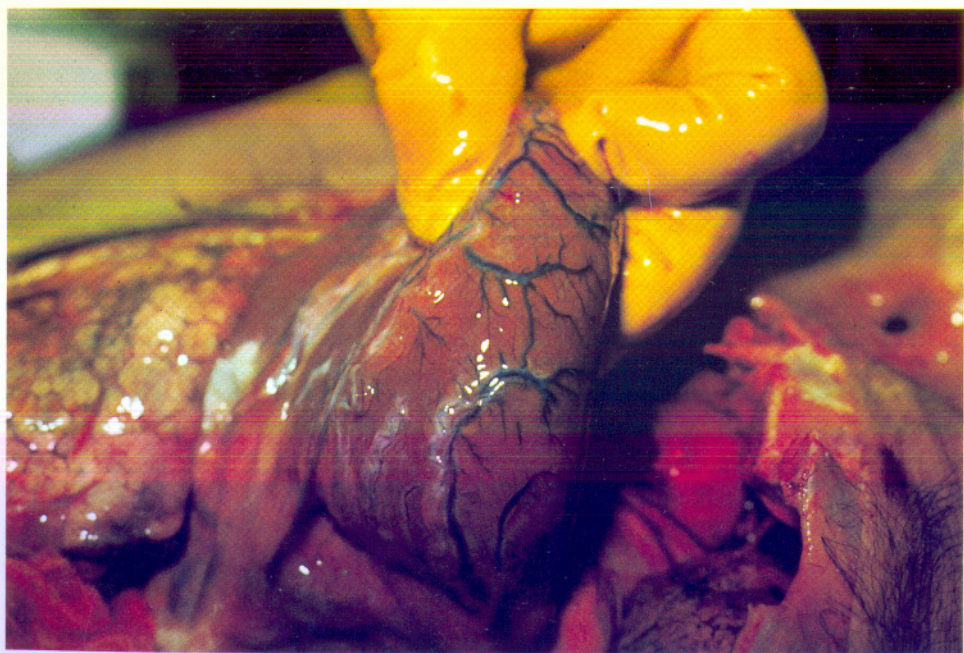


Lámina 106

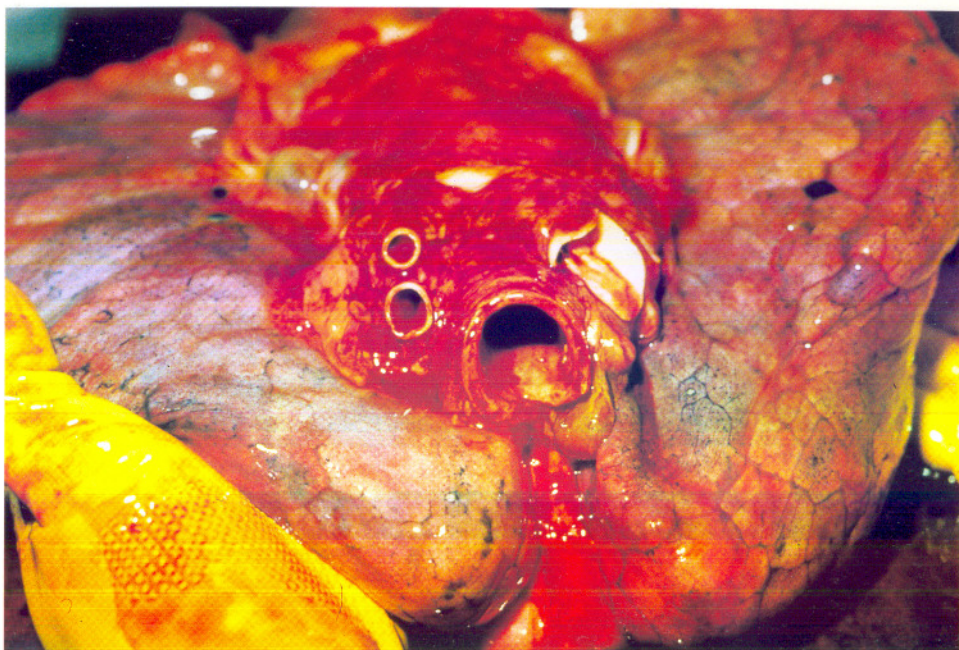

Lámina 107

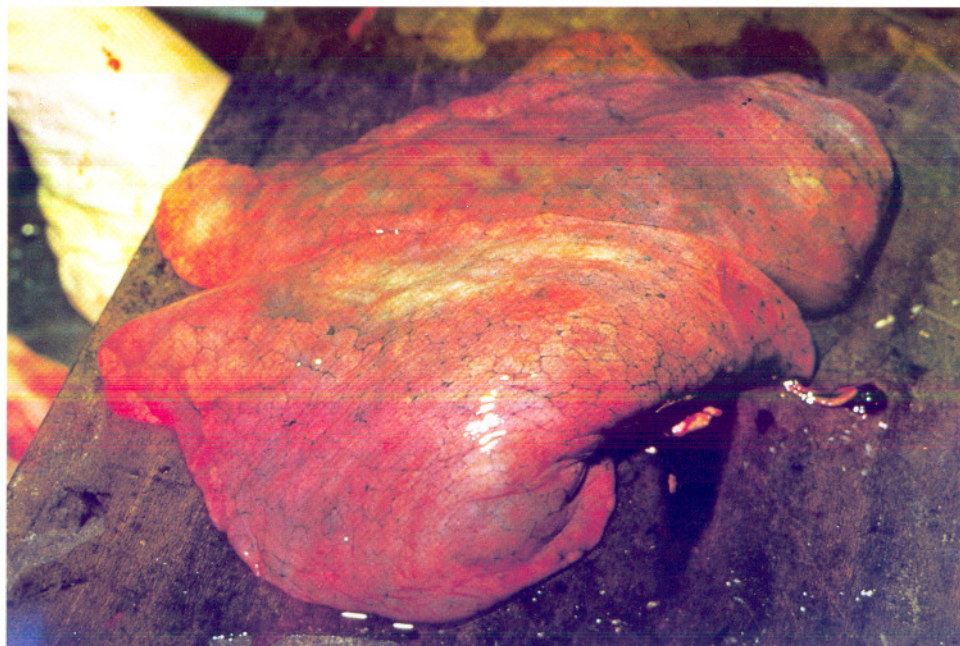

Lámina 108

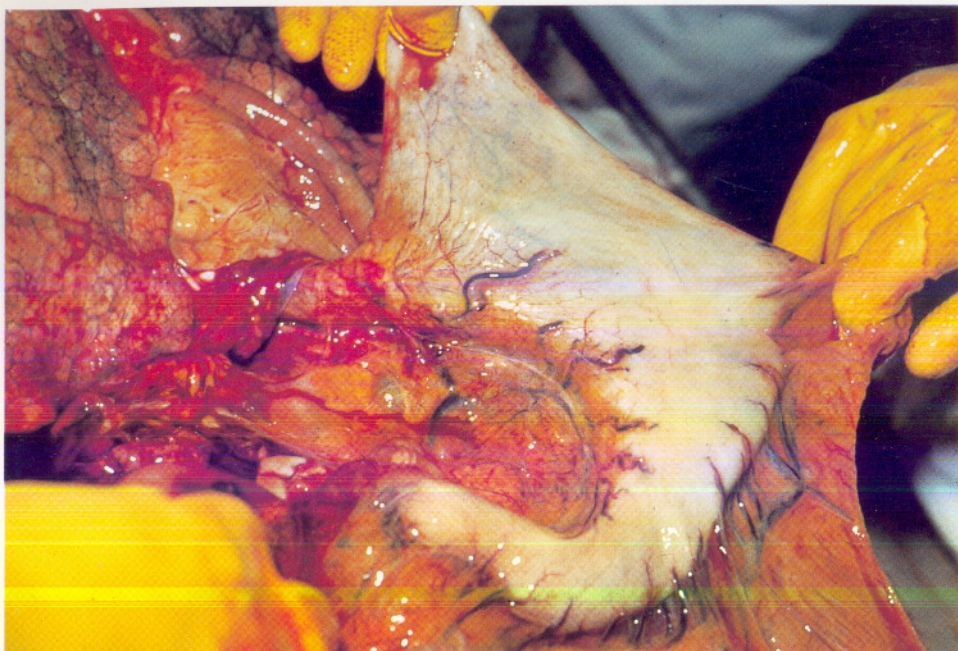

Lámina 109

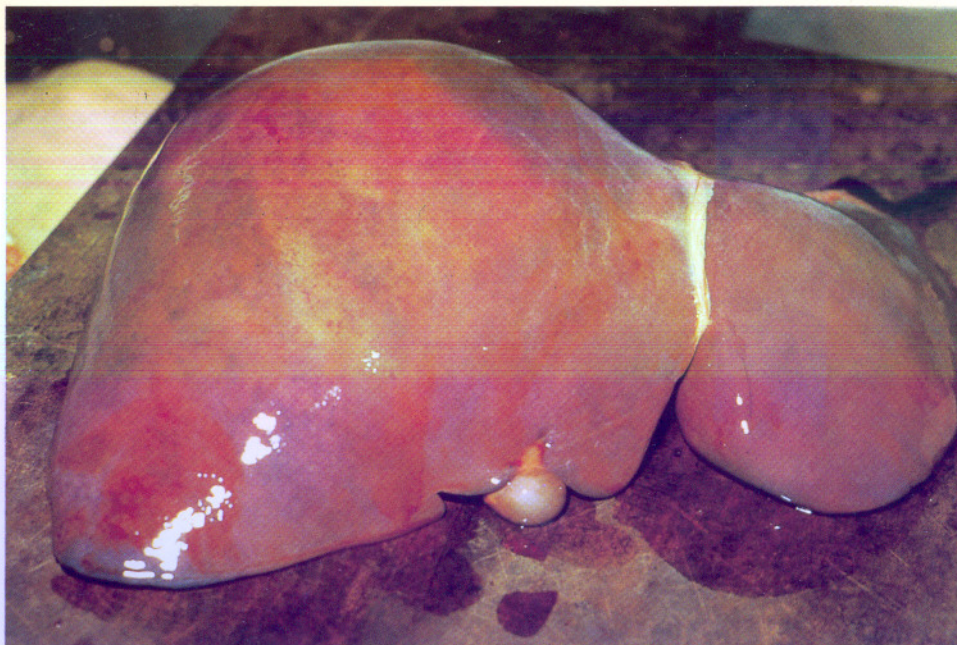


Lámina 110

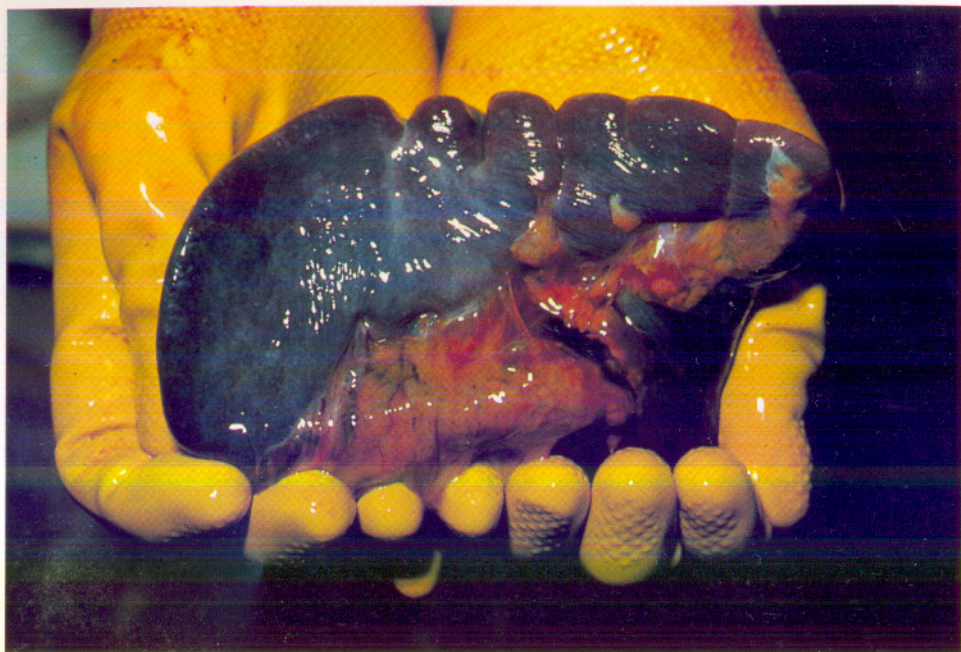


Lámina 113

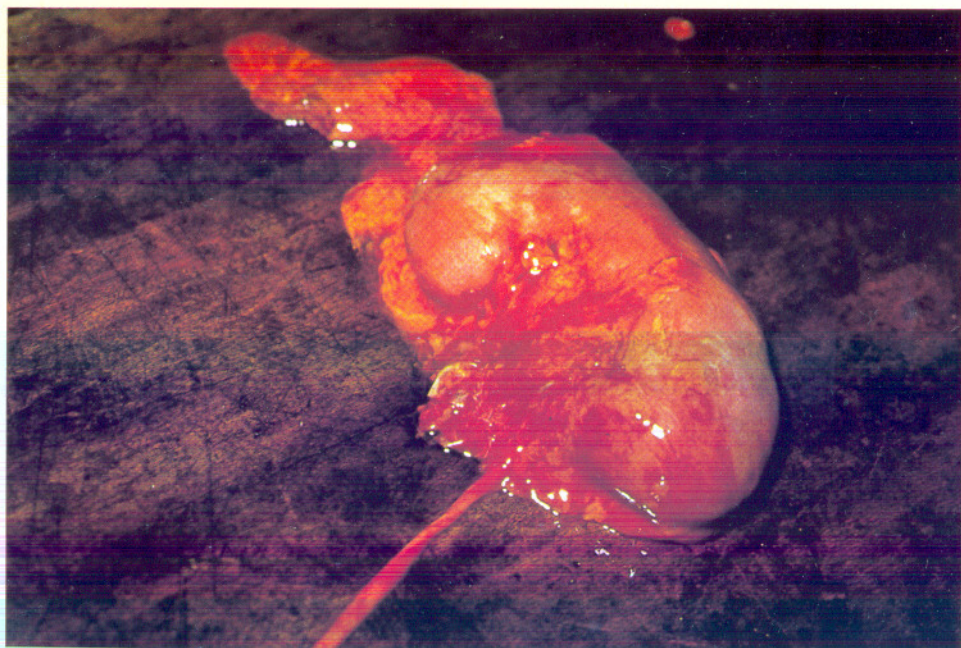


Lámina 114

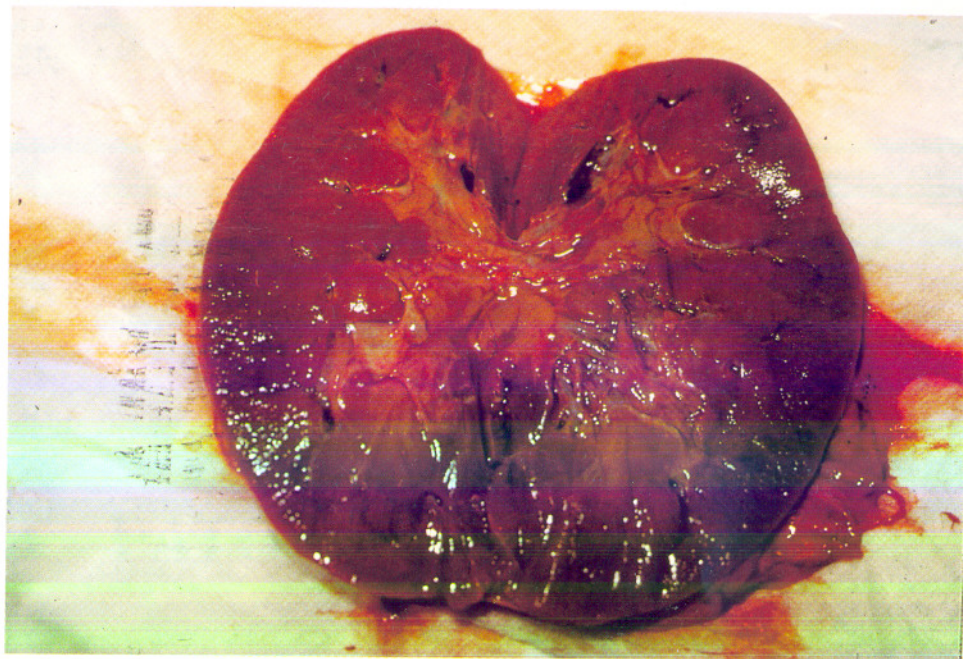


Lámina 115

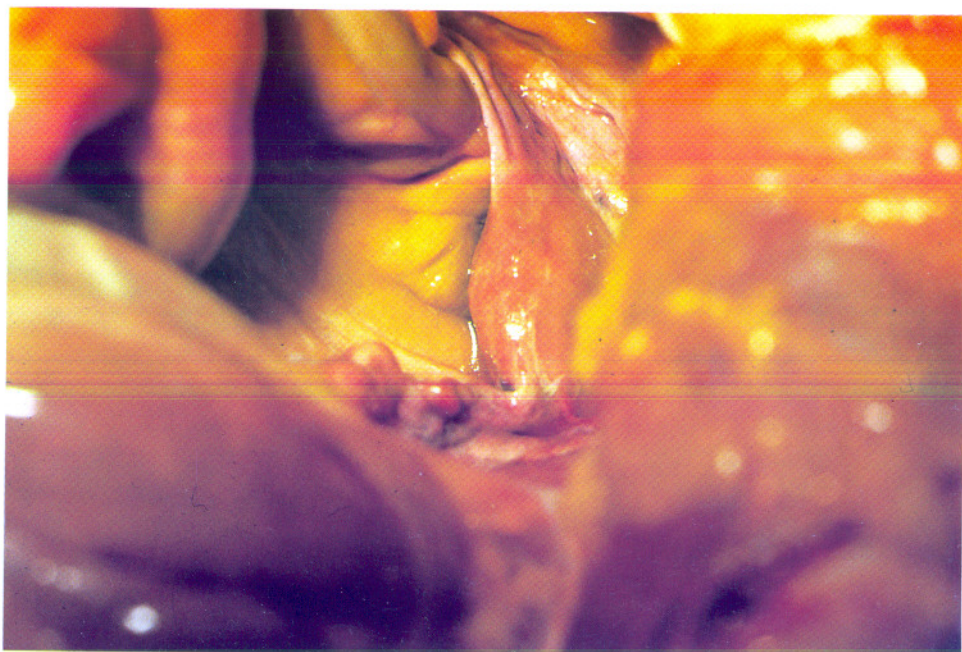


Lámina 116